


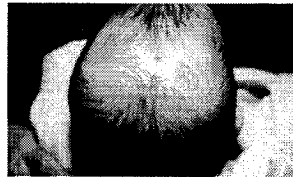
ANORMALIDADES MENORES

Las anomalías menores son características físicas externas fuera de lo normal que no inhiben ninguna función importante del cuerpo humano. La mayoría de los seres humanos normales tienen una o dos anomalías menores heredadas de sus padres. La aparición de tres o más anomalías menores, que no se presentan en otros miembros de la familia, *pueden* indicar que esta persona tiene un síndrome y/o una

deformación importante. Los especialistas en genética en medicina usan las anomalías menores como indicadores para establecer un diagnóstico en sus pacientes. Si usted observa que aparecen tres o más anomalías menores en una persona, lo más apropiado es enviar a esta persona a que le hagan una evaluación genética.



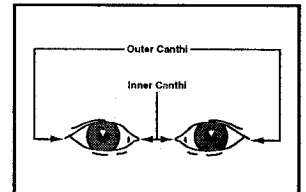
Línea del cabello demasiado bajo en el área posterior de la cabeza:
Nacimiento de cabello a la altura del cuello, especialmente en los bordes laterales.




Remolinos múltiples de cabello:
Más de un remolino de cabello; se pensaba que mientras más aumentaba la distancia entre remolinos era más significativo.



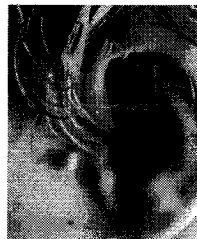Sinofris:
Una disposición en la cual las cejas crecen unidas.



Hipertelorismo Ocular:
Distancia anormal entre los ojos (separación excesiva).



Pliegues Epicantales:
Pliegues de piel en las esquinas internas del ojo.



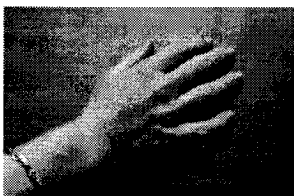Nódulo en la Oreja:
Un nódulo carnoso que puede contener el núcleo de un cartilago.




Lóbulos de las Orejas bajos con ángulo de inclinación:
La parte alta de la oreja está más abajo de la línea imaginaria que se extiende hacia atrás de la esquina de ojo. La rotación ocurre cuando el ángulo es mayor de diez grados de la línea perpendicular.



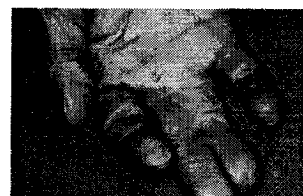
Pliegue Simio:
Pliegue único de la palma de la mano.



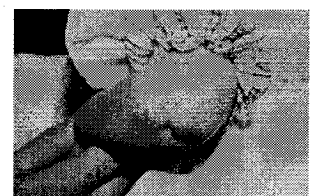Clinodactilia:
Curva permanente de un dedo, más comúnmente una curva hacia adentro en la punta distante del quinto dedo.



Depresión pectoral:
Depresión anormal en el esternón.



Sindactilia:
Fusión de los dedos de las manos y/o los pies.



Hoyuelos profundos:
Generalmente son encontrados en las articulaciones de huesos prominentes.

Otras anomalías menores comunes significativas cuando se hace un examen físico de genética incluyen:

- Pico de viuda “*widow’s peak*” (patrón frontal del cabello)
- Fisuras cortas palpebrales (del párpado)
- Inclinación lateral hacia arriba o hacia abajo de las fisuras palpebrales
- Cejas anormales
- Orejas pequeñas o prominentes
- Lóbulo de la oreja demasiado pequeño o pliegues anormales en el oído
- Cuello demasiado ancho
- Pliegues profundos o anormales en las palmas de las manos y en las plantas de los pies
- Uñas de las manos y pies cortas, demasiado anchas o angostas, e hiperconvexas
- Polidactilia o polidactilia rudimetaria
- Hendidura profunda entre el dedo primero y el segundo del pie
- Primer metatarso corto con flexión en el primer dedo del pie (dedo del pie levantado)
- Exceso de extensión en las articulaciones de los huesos
- Talones prominentes de los pies
- Hipoplasia de la Uña
- Manchas en la piel tipo “*Cafe au lait*”
- Manchas de despigmentación en la piel (manchas blancas)
- Hirsutismo (vellosidad excesiva en el cuerpo)
- Cavidad pectoral (hundimiento anormal del esternón)
- Lesiones en forma de perforación en el cuero cabelludo
- Esclerótica Azul
- Manchas “*Brushfield*”
- Arco del Pie

References

Marden, Phillip M.; Smith, David W.; and McDonald, Michael J., “Congenital Anomalies in the Newborn Infant, Including Minor Variations,” *Journal of Pediatrics*. 64:357, 1964.

Smith, David W.; and Gong, Bradley T., “Scalp Hair Patterning as a Clue to Early Brain Development,” *Journal of Pediatrics*. 83:374, 1973.

Smith, David W.; and Jones, Kenneth Lyons, *Recognizable Patterns of Human Malformation*. Philadelphia: W. B. Saunders Company, 1988.

Genetics Program

Children’s Health • Texas Department of Health
1100 West 49th Street • Austin, Texas 78756-3199
512-458-7700
TDH/OLS/8-145/12-97